

УДК 616.717.2-001.5

СПОСОБ ЛЕЧЕНИЯ БОЛЬНЫХ С ПЕРЕЛОМО-ВЫВИХАМИ АКРОМИАЛЬНОГО КОНЦА КЛЮЧИЦЫ

Батпенев Н.Д., Набиев Е.Н.

РГП «Научно-исследовательский институт травматологии и ортопедии» МЗ РК, Астана, e-mail: 6365ej@mail.ru

В статье приведен сравнительный анализ результатов оперативного лечения больных с переломами акромиального конца ключицы. С целью улучшения результатов оперативного лечения повреждений акромиально-ключичного сустава разработано новое устройство для лечения вывихов и перелома-вывихов акромиального конца ключицы (предварительный патент РК на изобретение № 12149 от 15.11.2002 г.). Новое устройство использовано у 15 (21,2%) больных основной группы. У 17 (23,9%) больных 1 контрольной группы для остеосинтеза переломов акромиального конца ключицы использовали аппарат Циха. У 39 (54,9%) больных 2 контрольной группы для остеосинтеза применили спицы и проволоку в комбинации. В основной группе больных частота хороших исходов (84,6%) была выше, чем в 1 и 2 контрольных группах (66,7% и 57,2%) почти в 1,2 и 1,5 раза ($p < 0,001$). Остеосинтез ключицы с использованием нового устройства имеет следующие преимущества: стабильная фиксация ключицы до сращения перелома; отсутствие предоперационной подготовки больных; отсутствие внешней иммобилизации в послеоперационном периоде; раннее начало движений в суставах поврежденной конечности и восстановление тонуса мышц поврежденного плечевого пояса.

Ключевые слова: ключица, переломы акромиального конца ключицы, перелома-вывихи ключицы, остеосинтез, аппараты внешней фиксации

TREATMENT METHOD OF PATIENTS WITH DISLOCATIONS AND FRACTURES OF ACROMIAL EXTREMITY OF CLAVICLE

Batpenov N.D., Nabiev E.N.

RSE «Scientific – Research Institute of Traumatology and Orthopedics» MH RK, Astana, e-mail: 6365ej@mail.ru

The article compares the results of surgical treatment of patients with fractures of the acromial extremity of the clavicle. In order to improve the results of operative treatment of injuries of the acromioclavicular joint, a new device has been developed to treat dislocations and fracture-dislocations of the acromial end of the clavicle. (Preliminary patent of the Republic of Kazakhstan for invention No. 12149 dated 15.11.). In 15 (21.2%) patients (patients of the main group) for osteosynthesis, a new device was used to treat dislocations of the acromial extremity of the clavicle. In 17 (23.9%) patients, 1 control group for the osteosynthesis of the fractures of the acromial end of the clavicle was used by the Tsykh apparatus. In 39 (54.9%) patients, 2 control groups for osteosynthesis used needles and a wire in combination. In the main group of patients, the frequency of good outcomes (84.6%) was higher than in the 1 and 2 control groups (66.7% and 57.2%) by almost 1.2 and 1.5 times ($p < 0.001$). Osteosynthesis of the clavicle using the new device has the following advantages: stable clavicle fixation prior to fracture fusion; absence of preoperative preparation of patients; absence of external immobilization in the postoperative period; early onset of movements in the joints of the injured limb and recovery of muscle tone of the damaged shoulder girdle.

Keywords: clavicle, fractures of the acromial extremity of the clavicle, dislocations of the clavicle, osteosynthesis, external fixation device

К частым повреждениям костей плечевого пояса относятся вывихи и перелома-вывихи (ПВ) акромиального конца ключицы (АКК). По данным разных авторов вывихи АКК составляют от 6,7% до 26,1% всех вывихов костей скелета, а переломы реже – от 3% до 5% [1–6]. Вышеназванные повреждения наиболее часто встречаются у лиц молодого и трудоспособного возраста, от 20 до 50 лет [7–9], преимущественно у мужчин, занимающихся физическим трудом и спортом [10].

Несмотря на большое количество существующих способов хирургического лечения, частота неудовлетворительных результатов при оперативном лечении достигает 25–35% [11–13].

Погружные имплантаты нового поколения обеспечивают стабильную фикса-

цию отломков и возможность ранней реабилитации больных [14–16]. Однако из-за дороговизны они не всегда доступны, кроме того им присущи такие недостатки, как необходимость удаления имплантата после сращения перелома (повторная госпитализация влияет на общий срок нетрудоспособности больных), риск возникновения инфекционных осложнений. Поэтому дальнейшая разработка атравматичных, малоинвазивных методов остеосинтеза перелома акромиального конца ключицы в экстренной травматологии остается актуальной проблемой.

Материалы и методы исследования

Под нашим наблюдением находился 71 больной с перелома-вывихами акромиального конца ключицы, лечивших-

ся в травматологическом отделении № 2 НИИ травматологии и ортопедии г. Астаны РК. Мужчин было 65 (91,5%), женщин – 6 (8,5%). По возрасту больные распределились следующим образом: от 15 до 20 лет – 12 (16,9%), от 21 до 30 лет – 32 (45,1%), от 31 до 40 – 18 (25,3%), от 41 до 50 – 4 (5,6%), от 51 до 60 – 4 (5,6%) и старше 60 лет – 1 (1,5%) больной [9]. Травме были подвержены люди трудоспособного возраста, что совпадает с данными литературных источников.

В зависимости от вида травмы больные распределились следующим образом: бытовые травмы у 38 (53,5%), уличные – у 17 (23,9%), производственные – у 1 (1,4%), ДТП – у 15 (21,2%) больных. Наиболее частой причиной повреждений была бытовая травма.

В первые сутки после получения травмы обратились 94,4% больных, позже 3 суток – 5,6%. Социальное положение больных выглядело следующим образом: пенсионеры – 3 (4,2%), рабочие – 14 (19,7%), служащие – 27 (38%), учащиеся – 9 (12,6%) и временно неработающие – 18 (25,5%).

Всем больным в стационаре обязательно проводили рентгенографию плечевого сустава в прямой проекции.

Оперативное лечение проведено больным по вторичным показаниям, в связи с неэффективностью консервативного лечения.

Для остеосинтеза перелома акромиального конца ключицы использовали аппарат Циха у 17 (23,9%). Они составили 1 контрольную группу больных. Аппарат Циха в основном используется в Северном регионе нашей республики. 2 контрольную группу составили 39 (54,9%) больных, которым применили для фиксации отломков спицы и проволоку в комбинации.

У 15 (21,2%) больных (больные основной группы) для остеосинтеза использовали новое устройство для лечения вывихов акромиального конца ключицы (предварительный патент РК на изобретение № 12149 от 15.11.2002 г. «Устройство для лечения вывихов акромиального конца ключицы», бюл. № 11), общий вид которого показан на рис. 1.

Устройство использовали следующим образом. При переломе акромиального конца ключицы со смещением костных отломков две короткие спицы с упорной площадкой проводили кнутри от линии излома, через дистальный конец проксимального отломка, перпендикулярно либо под углом 45° к оси ключицы и фиксировали спицефиксаторами к пластине устройства. Для стабильной фиксации спицы должны выступать на 1–2 мм за вторую кортикальную пластину ключицы.

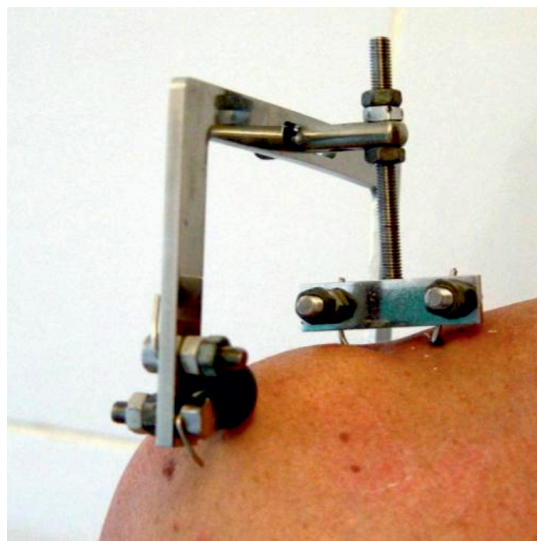

Рис. 1. Общий вид устройства для лечения вывихов и перелома-вывихов акромиального конца ключицы

Затем во фронтальной плоскости через акромиальный отросток лопатки проводили две взаимоперекрещивающиеся спицы Киршнера и фиксировали к П-образной скобе. П-образную скобу с помощью горизонтального резьбового стержня с кронштейном соединяли с вертикальным стержнем пластины устройства.

Устранение смещения отломков по длине осуществляли перемещением горизонтального резьбового стержня с кронштейном на П-образной скобе. Для устранения смещения отломков по ширине низводили дистальный конец проксимального отломка ключицы путем перемещения вертикального резьбового стержня перпендикулярно оси ключицы. Смещение отломков в передне-заднем направлении устраняли перемещением горизонтального стержня в прорези П-образной скобы. После достижения репозиции создавали межфрагментную компрессию. На клиническом материале мы убедились, что проведение спиц с упором через оба кортикальных слоя обязательно.

При проведении коротких спиц с упорной площадкой через акромиальный конец ключицы, для уменьшения травматизации покровных тканей надплечья мы использовали специальный инструмент для рассечения мягких тканей (удостоверение на рационализаторское предложение № 464/2002 от 21.03.2002 г., «Инструмент для рассечения мягких тканей», выданное БРИЗ АкмолГМА г.Астана) (рис. 2). После вправления вывиха акромиальному концу ключицы придавали небольшую гиперкор-

рекцию (переутопления ключицы в АКС). После того, как мы убедились во вправлении ключицы и исключили попадание спиц в АКС, производили окончательное закрепление винтов устройства.



Рис. 2. Общий вид инструмента для рассечения мягких тканей

Результаты исследования и их обсуждение

Отдаленные результаты оперативного лечения в сроки от 1 года до 6 лет оценены у 23 больных контрольной группы (у 9 больных 1 контрольной группы, у 14 больных 2 контрольной группы) и 13 больных основной группы.

Оценку результатов оперативного лечения проводили по схеме Э.Р. Маттиса по 16 показателям по пятибалльной шкале, последний показатель оценивается по двадцатипятибалльной шкале.

При оценке результатов оперативного лечения у больных 1 контрольной группы хорошие результаты получены в 6 (66,7%) случаях, удовлетворительные – в 2 (22,2%), неудовлетворительные – в 1 (11,1%).

У больных 2 контрольной группы хорошие результаты получены у 8 (57,2%) больных, удовлетворительные – у 4 (28,6%), неудовлетворительные – у 2 (14,2%).

Исход оперативного лечения у больных основной группы оценен как «хорошо» у 11 (84,6%) больных, «удовлетворительно» – у 2 (15,4%). Неудовлетворительных результатов мы не наблюдали.

В основной группе частота хороших исходов (84,6%) была выше, чем в 1 и 2 контрольной группах (66,7% и 57,2%), почти в 1,2 и 1,5 раза ($p < 0,001$). Положительный исход достигнут благодаря использованию нового устройства для остеосинтеза ключицы, что позволило выполнить стабильный синтез, провести раннюю реабилитацию больных, что

и создало оптимальные условия для сращения перелома акромиального конца ключицы по сравнению с традиционным способом.

Остеосинтез новым устройством показан при переломах акромиального конца ключицы, при вывихе акромиального конца ключицы показан при всех свежих вывихах.

Противопоказаниями к остеосинтезу являются инфекционный процесс в местах проведения спиц, тяжелая патология со стороны сердечно-сосудистой системы, органов дыхания и злокачественные опухоли. Технология остеосинтеза АКС новым устройством изложена в предыдущей главе, поэтому считаем необходимым подчеркнуть некоторые особенности выполнения остеосинтеза.

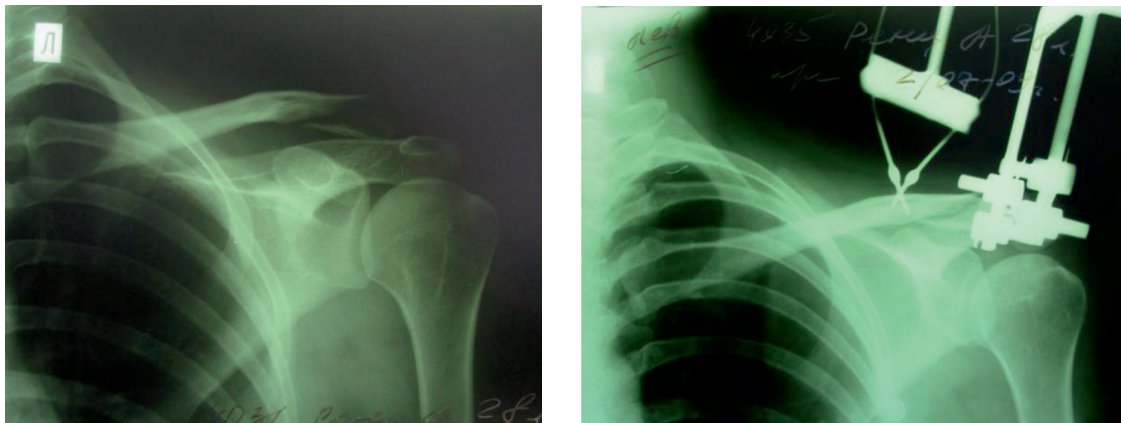
Таким образом, разработанное устройство для лечения переломов акромиального конца ключицы позволяет устранять все виды смещения отломков и обеспечивает жесткую, длительную фиксацию на срок необходимый для полного сращения перелома [9]. Разработанная методика реабилитации больных позволила сократить общий срок нетрудоспособности больных.

Ниже приведен клинический пример.

Больная Р., 24 года, самостоятельно обратилась в приемный покой 06.07.2009 г., через 1 час после получения травмы. После клинико-рентгенологического исследования выставлен диагноз: «Закрытый косой перелом акромиального конца левой ключицы со смещением отломков по ширине и по длине» (рис. 3, а). В день поступления в стационар была оперирована в экстренном порядке – остеосинтез левой ключицы устройством клиники (рис. 3, б).

Левая верхняя конечность в послеоперационном периоде оставлена без иммобилизации. С первых суток разрешены активные движения в кистевом суставе, пассивная разработка плечевого и локтевого суставов оперированной конечности начата со 2–3 суток при помощи аппарата «Arthromot». После снижения болевого синдрома на 2–3 сутки больная начала выполнять активные движения в плечевом и локтевом суставах (рис. 4, а, б). После остеосинтеза осложнений нет. Больная была выписана на амбулаторное лечение через 5 суток после поступления без иммобилизации левой верхней конечности. В амбулаторных условиях занималась ЛФК.

Устройство демонтировано через 5 недель. На рентгенограмме сращение перелома акромиального конца левой ключицы.



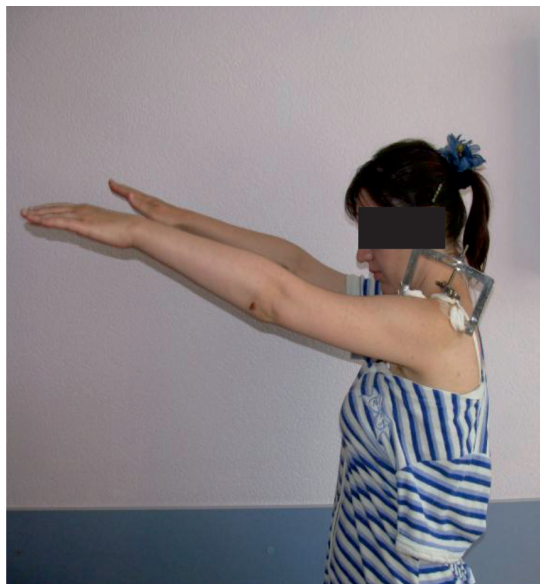
а)

б)

Рис. 3. Фоторентгенограммы больной Р., 24 года, с диагнозом «Закрытый косой перелом акромиального конца левой ключицы со смещением отломков по ширине и по длине»: а) при поступлении в стационар; б) после остеосинтеза новым устройством



а)



б)

Рис. 4. Общий вид больной Р., 24 года, с диагнозом: «Закрытый косой перелом акромиального конца левой ключицы со смещением отломков по длине и по ширине» на вторые сутки после остеосинтеза ключицы: а) вид спереди; б) вид сбоку

Таким образом, остеосинтез акромиального конца ключицы с использованием разработанного устройства имеет следующие преимущества: стабильная фиксация акромиально-ключичного сустава до полного заживления связочного аппарата; отсутствие предоперационной подготовки больных; отсутствие внешней иммобилизации в послеоперационном периоде; раннее

начало движений в суставах поврежденной конечности; раннее восстановление биоэлектрической активности и тонуса мышц поврежденного плечевого пояса и функции сустава верхней конечности.

Высокая стабильность фиксации акромиально-ключичного сустава новым устройством до сращения перелома ключицы позволяет рекомендовать проведение

функционального лечения больных в послеоперационном периоде с первых дней, особенно у больных с политравмой.

Список литературы

1. Писарев В.В. Способы оперативного лечения вывихов акромиального конца ключицы / В.В. Писарев, С.Е. Львов // Травматология и ортопедия России. – 2008. – № 3 (49). – С. 54–57.
2. Фомичев М.В. Оптимизация лечения поврежденных ключицы с использованием фиксаторов с термомеханической памятью: автореф. дис. ... канд. мед. наук / М.В. Фомичев. – Пермь, 2011. – 24 с.
3. Батпенев Н.Д. Способ функциональной рентгенологической диагностики вывихов акромиального конца ключицы / Н.Д. Батпенев, Н.Б. Орловский, Е.Н. Набиев, С.К. Рахимов [и др.] // Травматология және ортопедия. – 2011. – № 2. – С. 288–289.
4. Талипов Х.Р. Наш опыт лечения повреждений акромиально-ключичного сочленения, сопровождающихся вывихом ключицы / Х.Р. Талипов, Р.Р. Исакаев, О.А. Ражжабаев // Материалы VIII съезда травматологов-ортопедов Узбекистана. – Ташкент, 2012. – С. 200.
5. Ермоленко А.С. Анатомическое обоснование вывихов акромиального конца ключицы / А.С. Ермоленко, А.В. Гордеев // Актуальные проблемы травматологии и ортопедии: возможности, ошибки, осложнения: материалы VII науч.-практ. конференции травматологов-ортопедов ФМБА России. – Томск, 2012. – С. 28–29.
6. Cote M.P. Rehabilitation of acromioclavicular joint separations operative and nonoperative considerations / M.P. Cote [et al.] // Clin. Sports Med. 2010. – Vol. 29, № 2. – P. 213–228.
7. Старых В.С. Способ хирургического лечения при вывихах акромиального конца ключицы / В.С. Старых, А.С. Федоров // Современные наукоемкие технологии. – 2010. – № 7. – С. 120–121.
8. Beitzel K., Cote M., Apostolakis J. [et al.]. Current Concepts in the Treatment of Acromioclavicular Joint Dislocations II Arthroscopy: J. of Arthroscopic and Related Surgery. – 2013. – Vol. 29, № 2. – P. 387–397.
9. Батпенев Н.Д. Чрескостный остеосинтез переломов акромиального конца ключицы / Н.Д. Батпенев, К.Т. Оспанов, Н.Б. Орловский, Е.Н. Набиев, Б.С. Досмаилов // Материалы конгресса А.С.А.М.И. Россия. – СПб., 2014. – С. 14–15.
10. Сорокин А.А. Тактика хирургического лечения вывихов акромиального конца ключицы: дис. ... канд. мед. наук / А.А. Сорокин. – Москва, 2008. – 154 с.
11. Фомичев М.В. Оптимизация лечения поврежденных ключицы с использованием фиксаторов с термомеханической памятью: автореф. дис. ... канд. мед. наук / М.В. Фомичев. – Пермь, 2011. – 24 с.
12. Mohamed H.S. Midterm results on acromioclavicular and coracoclavicular reconstruction using nylon tape // Arthroscopy. – 2012. – Vol. 28, № 8. – P. 1050–1057.
13. Sood A., Wallwork N., Ian Bain G. Clinical results of CC ligament transfer in acromioclavicular dislocations: A review of published literature // J. Shoulder Surg. – 2008. – № 2 (1). – P. 13–21.
14. Кавалерский Г.М. Применение крючководной пластины при лечении вывихов акромиального конца ключицы / Г.М. Кавалерский, Л.Л. Силин, А.А. Сорокин // Вестник травматологии и ортопедии им. Н.Н. Приорова. – 2007. – № 4. – С. 58–61.
15. Длясин Н.Г. Лечение вывихов акромиального конца ключицы с использованием крючководной пластины / Н.Г. Длясин, Н.А. Ромакина, А.Г. Чибриков // Сб. тезисов IX Всерос. съезда травматологов-ортопедов. – Саратов, 2010. – С. 132–133.
16. Федорищев А.П. Современный подход к лечению и реабилитации пациентов с повреждениями связочного аппарата акромиально-ключичного сочленения / А.П. Федорищев // Курский науч.-практ. вестник «Человек и его здоровье». – 2011. – № 4. – С. 171–174.