СТАТЬЯ

УДК 616.36-035.9

РЕОАРТЕРИОГЕПАТОГРАФИЯ – ИНОЙ ПОДХОД К ОЦЕНКЕ АРТЕРИАЛЬНОГО КРОВООБРАЩЕНИЯ ПЕЧЕНИ

[1]Гервазиев В.Б., [1,2]Михайлов А.Г., [3,4]Яковец Е.А.

[1]ФГБОУ ВПО «Алтайский государственный медицинский университет» Минздрава РФ, Барнаул;
[2]Отдел Центр новых медицинских технологий института химической биологии и фундаментальной медицины Сибирского отделения Российской Академии наук, Новосибирск;
[3]ФГАОУ ВО «Новосибирский национальный исследовательский государственный университет», Новосибирск;
[4]ГБУЗ Новосибирской области «Новосибирская клиническая районная больница № 1», Новосибирск, e-mail: cantavitt@gmail.com

Целью реоартериогепатографического исследования является разработка неинвазивного, целенаправленного, методически адекватного способа исследования и контроля кровообращения в печени. Вместо регистрации пульсовых колебаний кровенаполнения тканей правой половины грудной стенки, печени и правой поясничной области реоартериогепатография отражает продвижение пульсовой волны давления непосредственно только в артериальном русле печени от региональной магистральной артерии к органным, сегментарным и микроциркуляторным ее разветвлениям. Основанный на новом принципе реографии – реоартериоорганографии, метод заключается во включении в электрическую цепь зондирующего тока реографа регионарного и органного артериального русла печени через транзитную аорто-подвздошную артериальную магистраль. Применение способа достигается наложением одного электрода по средней линии живота на уровне перкуторно определяемой левой доли печени под мечевидным отростком, и второго – в точке пульсации общей бедренной артерии. Пульсовые волны давления печеночных артерий мышечного типа перекрывают по величине пульсовые колебания просвета ригидных транзитных магистральных артерий и формируют гемодинамическую конфигурацию реоартериогепатограммы без искажений со стороны артерий смежных тканей. В результате чего приводится сопоставление предложенного способа реоартериографического исследования печени в сравнении с известными способами реографии. Функциональные нагрузки – прием пищи и другие – находят отражение в конфигурации реограмм, на форму которых влияет изменение кровотока в печени.

Ключевые слова: печень, артериальное кровоснабжение, реография

REOARTERIOGEPATOGRAPHY – DIFFERENT APPROACH TO ASSESSMENT OF THE ARTERIAL CIRCULATION OF THE LIVER

[1]Gervaziev V.B., [1,2]Mikhaylov A.G., [3,4]Yakovets E.A.

[1]Federal State Educational Institution of Higher Professional Education «Altai State Medical University», Ministry of Health of the Russian Federation, Barnaul;
[2]Department Center of New Medical Technology Institute of Chemical Biology and Fundamental Medicine, Siberian Branch of the Russian Academy of Sciences, Novosibirsk;
[3]Federal State Autonomous Educational Institution of Higher Education «National Research Novosibirsk State University», Novosibirsk;
[4]State-funded health institution of the Novosibirsk region «Novosibirsk clinical district hospital No. 1», Novosibirsk, e-mail: cantavitt@gmail.com

The purpose of a reoarteriogepatografical research is development of noninvasive, purposeful, methodically adequate way of a research and control of blood circulation in a liver. Instead of registration of pulse fluctuations of a krovenapolneniye of fabrics of the right half of a chest wall, a liver and the right lumbar area. Reoarteriogepatography reflects advance of pulse wave of pressure directly only in the arterial course of a liver from a regional main artery to organ, segmentary and its microcirculator branchings. Based on the new principle of a reography – reoarterioorganography, a method consists in inclusion in an electrical circuit of the probing current of a reograf of the regional and organ arterial course of a liver through the transit aorto ileal arterial segment. Use of a way is reached by imposing of one electrode on the average line of a stomach at the level of perkussion the defined left hepatic lobe under a xiphoidal shoot, and the second – in a point of a pulsation of the general femoral artery. Pulse waves of pressure of hepatic arteries of muscular type block pulse fluctuations of a gleam of rigid transit main arteries in size and form a hemodynamic configuration of a reoarteriogepatogramm without distortions from arteries of adjacent fabrics. Therefore comparison of the offered way of a reoarteriography research of a liver in comparison with the known ways of a reography is given. Functional loads – meal, and others find reflection in a configuration reogramm which form is influenced by change of a blood-groove in a liver.

Keywords: liver, arterial blood supply, rheography

Важнейшая для жизнедеятельности организма функция печени, обеспечивающая пищеварение, иммунитет, гуморальную регуляцию метаболизма, основывается на сложной системе печеночного кровообращения, отличающейся наличием не только артериального притока и венозного оттока, но и особой системой венозного притока

по воротной вене. Органические и функциональные, первичные и вторичные нарушения кровообращения в печени являются важным фактором патогенеза различных заболеваний самого органа, а также органов брюшной полости, связанных с ней общностью артериального притока и венозного оттока, а также вегетативной нервной регуляции функций. Значительно возросшие возможности контроля печеночного кровотока лучевыми и ультразвуковыми методами, в большей степени позволили выявлять структурные нарушения, но не отражают функциональное состояние, его динамику, реактивность артериальной сети органа.

Более информативным в функциональном плане зарекомендовал себя метод реогепатографии, предложенный в 1958 г. M. Bettencourt [1, 2], но он также теряет позиции в клинике. Его недостатки проистекают из следующих обстоятельств. При стандартном, по автору, расположении электродов реографа (РГ) печень экранируется тканями грудной клетки и поясничной области, к полю зондирующего тока прилегает верхняя эпигастральная артерия. Пульсовые колебания кровенаполнения в этих структурах могут перекрывать таковые в артериях печени, кровоток в которых составляет лишь ≈ 25 % от кровоснабжения органа [3–5]. При этом будут искажаться не только количественные характеристики явления, но и вся специфика органной гемодинамики в норме и при различных болезнях.

И далее, зондирующий ток реографа, проходя через паренхиму печени, отражает суммарные пульсовые колебания ее импеданса вне связи со структурой ее артериального русла, с функциональными особенностями его сегментов, он не прослеживает продвижение пульсовой волны давления по артериальным ветвям разного уровня [6]. Наконец, переменная часть импеданса, обусловленная собственно колебаниями пульсового кровенаполнения печени, составляет лишь малую часть базового импеданса межэлектродных тканей, что снижает информативность конфигурации реогепатограммы [7]. Вместе с тем нужно отметить, что эти недостатки связаны не с физической природой диагностического фактора, а с методикой его применения.

Цель исследования: разработать неинвазивный, целенаправленный, методически адекватный способ исследования кровообращения печени.

Материалы и методы исследования

Нами разработан новый метод реографического исследования и контроля кровообращения печени, реоартериогепатография (РАГепГ), основанный на принципе реоартериоорганографии (РАОГ). Сущность последнего заключается в регистрации пульсовых колебаний электрического сопротивления между электродами реографа не в части тела, ткани или органа, а в артериальном русле исследуемого органа, путем расположения электродов на его полюсах – приводящей магистральной артерии и поверхностных мелких артериях. Этот принцип реографии осуществим в полной мере при поверхностном расположении органа и транзитной магистральной артерии.

Собственно метод РАГепГ (рис. 1) заключается в расположении электродов реографа (1 а): печеночного (1 в) – в эпигастрии по средней линии живота тотчас под мечевидным отростком и бедренного (1 с) – ниже паховой складки в точке пульсации общей бедренной артерии. При этом в цепь переменного тока реографа включаются 2 сегмента электропроводящего артериального пути: а) транзитный, включающий чревно-аорто-подвздошную магистраль, и б) органный артериальный бассейн печени с питающей артерией и ее разветвлениями разного уровня. Зондирующий ток охватывает не всю органную артериальную сеть, а лишь артериальный путь, замыкающийся на печеночном электроде РГ.

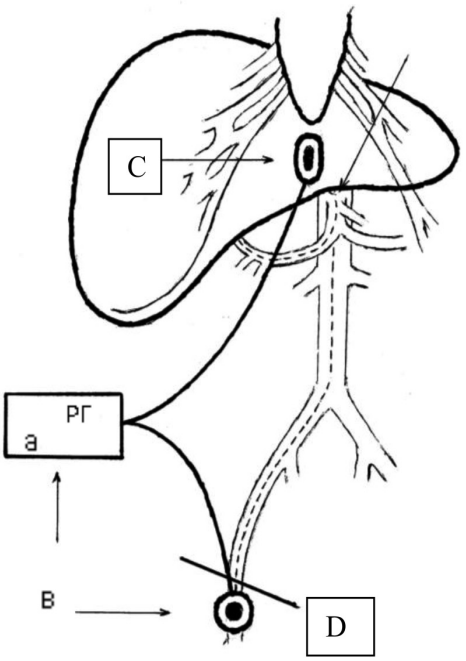

Рис. 1. Схема реоартериогепатографии: а) Реограф; с) Печеночный электрод; в) Бедренный электрод; d) Устье чревного артериального ствола – точка разделения пульсовой волны давления, идущей по электропроводящему артериальному пути

Пульсовые колебания просвета и, следовательно, изменение электропроводности артериального русла происходят на всем протяжении между электродами, но в ригидных транзитных артериях они выражены в наименьшей мере и отличаются высокой скоростью прохождения пульсовой волны, а в тканевых и терминальных ветвях мышечного типа относительный пульсовой прирост просвета является максимальным и динамичным, составляя физиологическую основу вазомоторной реактивности печеночных артерий [8–10].

В соответствии с этой гемодинамической основой на РАГепГ может найти отражение пульсовая волна давления в чревно-аорто-подвздошном сегменте в виде невысокого короткого зубца в начале реографического цикла, но чаще он перекрывается более высокой и протяженной волной пульсового кровенаполнения органного артериального бассейна.

Особенностью РАГепГ является наличие в печени второго источника переменного электрического сопротивления между электродами РГ – пульсирующего участка вен с ретроградным кровотоком [5]. Ретроградная волна здесь передается из нижней полой вены в начале изометрической фазы сердечной систолы, при захлопывании трикуспидального клапана и соответствует интервалу S-T ЭКГ (с учетом скорости распространения пульсовой волны).

Для проведения реоартериогепатографии пациент укладывается на спину, печеночный электрод размером 1х3 см и бедренный – размером 2х2 см фиксируются, как указано в схеме. Используются реографы разной конструкции с частотой переменного тока в пределах 80–200 кГц и наличием калибровочного сигнала 0,1 Ом.

При заведомой вариабельности и динамичности получаемых реоартериогепатограмм для их конфигурации характерна определенная последовательность типичных волн и их пиков, отражающих гемодинамические этапы прохождения пульсовой волны давления на разных уровнях артериального бассейна печени (рис. 2).

Анализ реограмм проводится путем сопоставления во времени основной кривой, показывающей относительный прирост кровенаполнения органных артерий, с дифференциальной кривой, отражающей скорость этих сдвигов, и с фазами сердечного цикла на ЭКГ.

РАГепГ начинается с 1-й венозной ретроградной волны (рис. 2, В), выраженной в различной степени, обычно – небольшой, или совсем не выраженной. Вторая волна (рис. 2, Т) – аорто-подвздошная, транзитная, перекрывающая одновременный реографический всплеск чревного ствола, не всегда контурируется на основной кривой, в виде уступа на анакроте она не бывает выше последующих волн и всегда точно указуется вторым, самым высоким и коротким зубцом дифференциальной волны РАГепГ. Именно этот признак самой высокой скорости пробегания пульсовой волны давления свидетельствует о привязке 2-й волны реограммы к транзитному, магистральному колену включенного в цепь артериального русла.

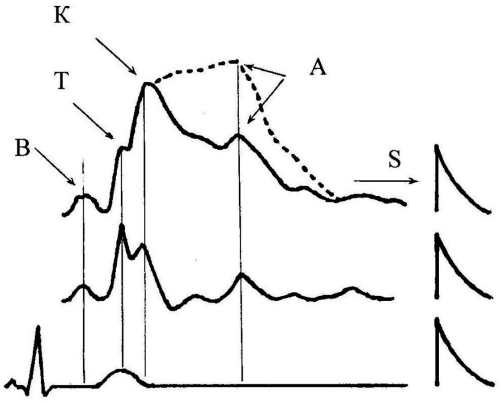

Рис. 2. Схема реоартериогепатограммы: В – Венозная ретроградная волна; Т – Магистральная чревно-аорто-подвздошная волна; К – Кардиальная волна; А – Артериальная волна; S – Калибровочный децИом

Следующая, 3-я волна основной реографической кривой – кардиальная, выше предыдущей, ее пик может быть самым высоким на протяжении цикла. Она отражает поступление волны давления в органное артериальное русло и вызывается кинетической энергией сердечной систолы. Заканчивается 3-я волна кардиальным пиком (рис. 2, К), соответственно нисходящей части 3-й волны дифференциальной кривой за зубцом Т – ЭКГ. 4-я волна основной кривой РАГепГ – артериальная, нарастающая или убывающая, представляет характерную особенность артериального кровотока в печени. Чаще она оказывается самой высокой и занимает большую часть цикла, свидетельствуя о дальнейшем расширении органных артерий под влиянием потенциальной энергии сокращающейся грудной аорты – «периферического сердца». Реже тонус печеночных артерий возобладает, это проявляется седловидным снижением кривой с формированием в конце волны артериального пика (рис. 2, А).

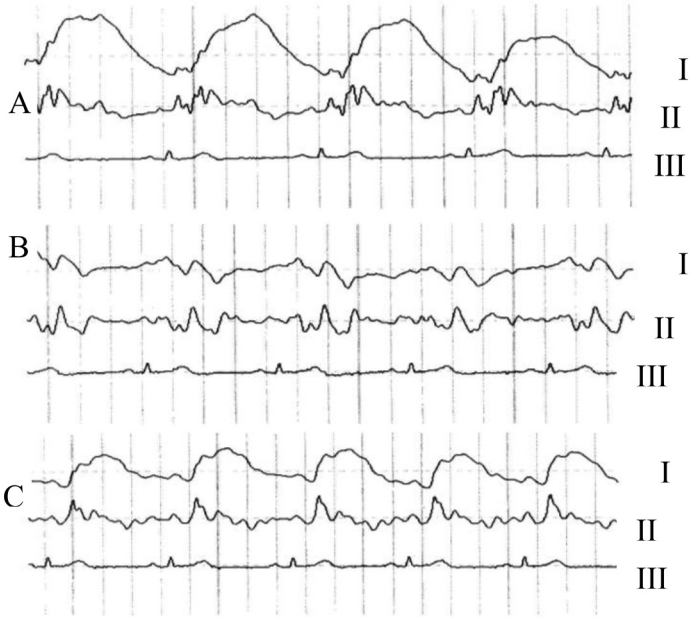

Рис. 3. Реографическое обследование здорового мужчины, 23 лет: А – Реоартериогепатография; В – Реогепатография по известной методике; С – Реоартериогастрография; I – основная кривая; II – дифференциальная кривая; III – ЭКГ

На дифференциальной кривой позиция артериального индекса (пика) указуется выступающей волной.

Конечная часть РАГепГ – микроциркуляторная волна, начинается от артериального пика до конца реографического цикла и показывает тканевую гемодинамику при медленном продвижении остаточной волны артериального давления на уровень мелких артерий в сферу гуморальной и метаболической регуляции кровотока.

На рис. 3 сопоставлены результаты реографического исследования здорового молодого человека разными методами:

1) реоартериогепатограмма,

2) реогепатограмма по стандартному способу,

3) реоартериогастрограмма, также основанная на принципе реоартериоорганографии.

При сравнении первой и второй реограммы можно отметить преимущества РАГепГ: большая высота и выразительность гемодинамических волн, более четкая их дифференциация, большая их адекватность физиологической характеристике органной гемодинамики печени. При сопоставлении РАГепГ и РАГГ можно отметить и общие региональные черты гемодинамики чревного артериального бассейна и количественное различие органного кровотока в печени и желудке.

Результаты исследования и их обсуждение

Как и при стандартной реографии, основным показателем пульсового кровенаполнения артериального бассейна печени на РАГепГ является реографический индекс (РИ) – отношение высоты максимального пика реограммы к высоте калибровочного дециОма. Учитывая то обстоятельство, что пик РАГепГ может завершать или кардиальную или артериальную ее волну, т.е. иметь различное гемодинамическое происхождение, целесообразно отмечать, о каком индексе идет речь у данного пациента дополнительными прописными буквами «к» или «а» в обозначении показателя: РИк или РИа.

При научных исследованиях и в клинической практике могут быть использованы уже известные дополнительные реографические показатели и разработаны новые, основанные на специфике РАГепГ. Так, клиническое значение может иметь определение функциональной вазомоторной реактивности печеночных артерий, например, при естественных пищевых нагрузках или лекарственных тестах. Ориентировочное исследование изменений пульсового кровенаполнения у 9 здоровых молодых людей через 10 мин после еды (завтрака) выявила умеренные, в пределах калибровочного

децима, сдвиги реографического индекса в обе стороны – 50:50%.

В единичных наблюдениях строгого соответствия функциональных реакций артерий печени и желудка не было отмечено.

Выводы

В заключение можно утверждать, что новый метод реографического исследования кровообращения печени – реоартериогепатография имеет диагностические преимущества перед известной реогепатографией. Вместо регистрации пульсовых колебаний кровенаполнения тканей правой половины грудной стенки, печени и правой поясничной области РАГепГ отражает продвижение пульсовой волны давления непосредственно в артериальном русле печени от региональной магистральной артерии к органным, сегментарным и микроциркуляторным ее разветвлениям. Участие в электропроводящем артериальном русле внешнего, транзитного, внеорганного чревно-аорто-подвздошного сегмента находит отражение в конфигурации РАГепГ в виде характерной короткой начальной волны, которая не искажает очертания несущей информацию органной части реограммы и не является помехой при ее гемодинамическом анализе. Установленные при исследовании здоровых лиц базовые качественные показатели реоартериогепатографии будут пополняться и уточняться в конкретной клинической практике.

Список литературы

1. Huang W.H., Chui C.K., Teoh S.H., Chang S.K. A multiscale model for bioimpedance dispersion of liver tissue. IEEE Trans Biomed Eng. 2012 Jun. № 59 (6). P. 1593–1597.

2. Karamchandani S1, Merchant S.N., Desai U.B., Jindal G.D. Application of crisp and fuzzy clustering algorithms for identification of hidden patterns from plethysmographic observations on the radial pulse. Conf Proc IEEE Eng. Med. Biol. Soc. 2010; 2010: 3978-81.

3. Dynnyk O.B., Mostovyĭ S.Ie, Berezovs'kyĭ V.Ia, Myshanych O.M., Baranenko V.M. Rheohepatography with ultrasound navigation of electrodes as biophysical method of the hepatic blood flow evaluation. Fiziol Zh. 2010. № 56 (3). P. 89–97.

4. Пат. № 2344756 Российская Федерация МПК A61B5/095 (2006.01) Способ реоартериогепатографии / Гервазиев В.Б., Михайлов А.Г.; заявитель и патентообладатель Алтайский государственный медицинский университет.

5. Rabbani K.S., Karal M.A. A new four electrode Focused Impedance Measurement (FIM) system for physiological study. Ann. Biomed Eng. 2008 Jun. № 36 (6). P. 1072–1077.

6. Liu S.H., Cheng D.C., Su C.H. A Cuffless Blood Pressure Measurement Based on the Impedance Plethysmography Technique. Sensors (Basel). 2017 May 21. № 17 (5). № 17 (6). P. 1176. DOI: 10.3390/s17051176.

7. Seeberg T.M., Orr J.G., Opsahl H., Austad H.O., Roed M.H., Dalgard S.H., Houghton D., Jones D.E.J., Strisland F. A Novel Method for Continuous, Noninvasive, Cuff-Less Measurement of Blood Pressure: Evaluation in Patients With Nonalcoholic Fatty Liver Disease. IEEE Trans Biomed Eng. 2017. № 64 (7). P. 1469–1478.

8. Гервазиев В.Б., Михайлов А.Г. Способ реоартериогепатографии. Патент на изобретение № 2344756 от 27/01/09.

9. Гервазиев В.Б., Лубянский В.Г., Михайлов А.Г., Харламова Т.Б., Дюсупова А.Р. Комплексное хирургическое лечение при хроническом панкреатите // EndoХирургия [Электронный ресурс]. URL: http://laparoscopy.ru/doktoru/view_thesis.php?event_id=8&id=1579 (дата обращения: 12.03.2019).

10. Смирнов И.В., Старшов А.М. Функциональная диагностика: ЭКГ, реография, спирография. М.: Эксмо, 2008. 223 с.