СТАТЬЯ

УДК 618.3

ОЦЕНКА ЭФФЕКТИВНОСТИ СОВРЕМЕННЫХ МЕТОДОВ КОРРЕКЦИИ ИСТМИКО-ЦЕРВИКАЛЬНОЙ НЕДОСТАТОЧНОСТИ

[1]Агруц К.Р., [1–3]Пасман Н.М., [2]Степанова А.А., [2]Каткова Н.С., [2]Дударева А.В., [3]Кустов С.М., [3]Проничева С.В., [3]Воронова Н.В.

[1]Новосибирский государственный университет, Новосибирск, e-mail: kristina.maldybayeva@gmail.com;
[2]ГБУЗ НСО «Городская клиническая больница № 1», Новосибирск;
[3]Клиника профессора Пасман, Новосибирск

В современном акушерстве одной из наиболее актуальных является проблема преждевременного прерывания беременности. Истмико-цервикальная недостаточность (ИЦН) является одной из основных причин в структуре невынашивания беременности, на ее долю приходится от 15 до 25 % перинатальных потерь во втором триместре. Цель: проанализировать особенности течения беременностей и оценить их исход после коррекции истмико-цервикальной недостаточности. В данное исследование были включены 54 пациентки с истмико-цервикальной недостаточностью (ИЦН). По методу коррекции пациентки были разделены на три группы: I группе пациенток проводился серкляж шейки матки, во II группе коррекция ИЦН осуществлялась путем введения акушерского пессария, а в III группе использовался комбинированный метод коррекции (серкляж, с последующим введением пессария). Продемонстрировано наиболее успешное пролонгирование беременности до доношенного срока среди пациенток III группы. Достоверных различий в частоте возникновения осложнений течения беременности после коррекции в исследуемых группах не выявлено. Полученные данные свидетельствуют о наибольшей эффективности коррекции ИЦН комбинированным методом, что предполагает возможность его использования в практической деятельности.

Ключевые слова: истмико-цервикальная недостаточность, пессарий, преждевременные роды, серкляж

EVALUATION OF THE EFFECTIVENESS OF MODERN CORRECTION METHODS CERVICAL INSUFFICIENCY

[1]Agruts K.R., [1–3]Pasman N.M., [2]Stepanova A.A., [2]Katkova N.S., [2]Dudareva A.V., [3]Kustov S.M., [3]Pronicheva S.V., [3]Voronova N.V.

[1]Novosibirsky State University, Novosibirsk, e-mail: kristina.maldybayeva@gmail.com;
[2]SBHI NS «City Clinical Hospital No. 1», Novosibirsk;
[3]Clinic of Professor Pasman, Novosibirsk

In modern obstetrics, one of the most pressing problems is the problem of premature termination of pregnancy. Cervical insufficiency (CI) is one of the main causes in the structure of miscarriage, accounting for 15 to 25 % of perinatal losses in the second trimester. Aim: To analyze the peculiarities of the course of pregnancies and evaluate their outcome after correction of cervical insufficiency. This study included 54 patients with cervical insufficiency (CI). According to the correction method, the patients were divided into three groups: the 1st group of patients underwent cervical serclage, in the 2nd group the ICN correction was performed by introducing an obstetric pessary, and in the 3rd group a combined correction method was used (serclage, followed by the introduction of a pessary). The most successful prolongation of pregnancy to full-term term was demonstrated among group III patients. There were no significant differences in the frequency of pregnancy complications after correction in the study groups. The data obtained indicate that the combined method of correction of PPI is most effective, which suggests that it can be used in practice.

Keywords: cervical insufficiency, diaphragm, premature birth, cerclage

В современном акушерстве одной из наиболее актуальных проблем является проблема преждевременного прерывания беременности. Частота преждевременных родов (ПР) в разных странах колеблется в пределах 5-13 %, и, по данным ВОЗ, ежегодно случается 15 млн преждевременных родов во всем мире. При этом темпы роста преждевременных родов не снижаются, причиной тому является сложность в определении групп высокого риска во время дородового рутинного обследования [1–3].

Истмико-цервикальная недостаточность (ИЦН) является одной из основных причин в структуре невынашивания беременности, на ее долю приходится от 15–25 % перинатальных потерь во втором триместре [4]. Отсутствие четких диагностических критериев затрудняет определение фактической заболеваемости ИЦН, но, по данным ряда авторов, частота случаев варьирует в пределах 0,5–1 % на долю всех беременных [3].

Согласно классическому определению, для ИЦН характерно преждевременное «ремоделирование» шейки матки (ШМ) до 37-й недели беременности в виде укорочения, размягчения и расширения [2]. ИЦН приводит к невозможности доносить беременность до оптимального срока ввиду функционального или органического де-

фекта ШМ. Для данной патологии характерно бессимптомное течение и отсутствие угрозы прерывания на момент диагностики, однако при увеличении внутриматочного давления возможно пролабирование плодного пузыря, с последующим инфицированием и преждевременным вскрытием, что все же приведет к досрочному прерыванию беременности [5]. Несмотря на клиническую значимость ИЦН, мало что известно о патофизиологическом процессе и методах предварительной оценки риска, особенно неинвазивных.

Под влиянием различных этиологических факторов происходят функциональные или структурные изменения шейки матки, которые приводят к цервикальной недостаточности. Так как основным составляющим в структуре ШМ является коллаген, соответственно дефект синтеза коллагена является ключевым фактором в патогенезе ИЦН. Снижение концентрации гидроксипролина обнаружено при исследовании цервикального коллагена у пациенток с ранней диагностированной ИЦН, однако пока не установлены причины, которые приводят к его снижению [3; 6; 7].

Вторым патогенетическим механизмом является нарушение барьерной функции цервикального канала с присоединением интраамниальной инфекции [8]. Накопленные данные свидетельствуют о том, что в воспалительном и иммунном ответах участвуют механизмы, ответственные за преждевременные созревания и дилатацию шейки матки. Важно отметить, что ряд исследований продемонстрировали, что важными факторами прогнозирования преждевременных родов является определение следующих цитокинов [6]: *IL-6* и *IL-8*, матриксных металлопротеиназ, тканевого ингибитора металлопротеиназ (*TIMP*) – 1, которые значительно выше у женщин с цервикальной недостаточностью. Считается, что провоспалительные цитокины, такие как: *TNF-α*, *IL-1β*, *IL-6*, индуцируют синтез и высвобождение простагландинов, стимулирующих сокращения матки, размягчение шейки и ослабление хориоамниотических мембран, тогда как противовоспалительные цитокины, такие как *IL-10* и *TGF-β1,* предотвращают данные изменения [6; 9].

В настоящее время коррекция цервикальной недостаточности осуществляется как консервативными способами (применение вагинального прогестерона, введение акушерского пессария), так и хирургическими (наложение шва на шейку матки – серкляж) [1–3; 10]. Имеются также противоречивые данные по применению комбинированных методов коррекции, ряд авторов отмечает повышение эффективности в профилактике преждевременных родов, другие же эффективность данного способа отрицают [11].

Консервативные методы. Прогестагены, по данным исследования Conde-Agudelo A. et al. [12], уменьшают частоту прерывания беременности на 45% в сроке до 33 недель гестации, при этом интравагинальное применение более эффективно, чем пероральное, и вызывает меньше побочных эффектов [2]. Акушерский пессарий, по данным литературы, является наиболее используемым среди акушеров-гинекологов, так как применение данного способа коррекции имеет ряд преимуществ по сравнению с другими, а именно: неинвазивность, методика применения и удаления проста, выполняется амбулаторно, не требует анестезии, установка возможна в разные сроки гестации от 14 до 34 недель [1; 13].

Хирургические методы коррекции. Хирургические методы коррекции по доступам подразделяются на трансвагинальный и трансабдоминальный. Трансабдоминальный серкляж применяется чаще вне беременности с профилактической целью после трахелэктомии либо при неудачных предыдущих попытках трансвагинального серкляжа. В настоящее время является редкой операцией, показаниями к данной хирургической методике является невозможность трансвагинального подхода, выраженные анатомические дефекты шейки матки и врожденные аномалии шейки матки. Использовать данный метод желательно в первом триместре ввиду того, что увеличение размера матки повышает риск осложнений после данной процедуры и затрудняет ее выполнение. Данный вид коррекции делает невозможным родоразрешение через естественные родовые пути и требует проведения планового кесарева сечения [10; 14].

Оптимальным сроком для выполнения трансвагинального серкляжа во всем мире считается 14–20 недель гестации, однако во многих странах разработаны клинические рекомендации по коррекции ИНЦ, в которых сроки наложения швов разнятся [2; 10]. По данным ряда авторов, в случае выполнения трансвагинального серкляжа позже 20 недель, особенно если он был выполнен экстренно, резко возрастает риск развития инфекционных осложнений, ПРПО и наступления преждевременных родов [10; 15].

Сочетанные методы коррекции. Ряд авторов отмечает высокую эффективность данной методики при истмико-цервикальной недостаточности в сочетании с пролабированием плодного пузыря, и эффективным оказалось применение именно

хирургического серкляжа в сочетании с акушерским пессарием. Что касается пациенток с одноплодной беременностью и признаками ИЦН, эффективность сочетанных методов остается спорной [2; 11].

Цель исследования: проанализировать особенности течения беременностей и оценить их исход после коррекции истмико-цервикальной недостаточности.

Материалы и методы исследования

Проведено сплошное ретроспективное исследование 54 историй родов женщин, родоразрешённых в ГБУЗ НСО «Городская клиническая больница № 1» в родильном доме.

Критериями включения в исследуемые группы являлись: репродуктивный возраст (18–49 лет), одноплодная спонтанная беременность, эхоскопические признаки цервикальной недостаточности, письменное информированное согласие.

Критериями ИЦН по данным эхографической картины являлись: укорочение шейки матки менее 25 мм и/или дилатация цервикального канала более 10 мм. Цервикометрию проводили именно трансвагинальным доступом, так как при трансабдоминальном сканировании присутствует разница измерений ±5 мм, что критично для постановки диагноза. Исследование проводилось по стандартной методике в течение 3–5 минут, минимум 3 измерения, для ультрасонографического критерия ИЦН принималось наименьшее значение.

Критерии исключения: многоплодная беременность, беременность после применения вспомогательных репродуктивных технологий, перенесенные ранее операции на шейке матки (ампутация), аномалии строения матки, отсутствие информированного согласия пациентки.

Исследование соответствовало этическим стандартам биоэтического комитета, разработанным в соответствии с Хельсинкской декларацией Всемирной ассоциации и законодательству РФ. От всех пациентов, ставших объектами исследования, получено письменное информированное согласие.

Все пациентки были разделены на три группы, учитывая метод коррекции: I группа ($n = 11$) – коррекция ИЦН серкляжем, II группа ($n = 21$) – коррекция акушерским пессарием и III группа ($n = 22$) – комбинированный метод коррекции при помощи наложения шва на шейку матки с последующим введением разгружающего пессария.

Для определения основных факторов риска развития ИЦН, особенностей течения беременностей и исходов родов при ИЦН, применялся метод пошагового дискриминантного анализа: были выявлены наиболее значимые факторы риска, часто встречающиеся осложнения беременности при ИЦН, определена эффективность коррекции после использования разных методов. Критический уровень значимости принимался равным 0,05. Статистическая обработка материала проводилась с использованием MS Excel и пакета прикладных программ Stat Soft Statistica 10.0.

Результаты исследования и их обсуждение

Все пациентки с ИЦН имели различные предрасполагающие факторы.

В ходе данного исследования было выявлено, что среди гинекологических заболеваний, по данным анализа, пациентки с ИЦН в большинстве случаев имели патологию шейки матки, среди которой на долю эрозии приходится 35,2% (20 из 54), а на дисплазию 7,4% (4 из 54).

Среди данных пациенток эрозия шейки матки в 20,4% случаев была пролечена путем диатермоконизации. Кроме того, в 22,7% случаев обследованным женщинам производилось лечебно-диагностическое выскабливание по поводу полипа эндометрия либо цервикального канала. Перечисленные патологии и методы лечения приводят к механической травме шейки матки, что в последующем способствует формированию истмико-цервикальной недостаточности.

По данным акушерского анамнеза, беременность была повторной у 37 женщин (68,5%), из них у 56,8% (21 из 37) было более двух абортов, что, несомненно, приводило к травматическому поражению мышц шейки матки и в последующем являлось главным предрасполагающим фактором формирования цервикальной недостаточности.

Среди сопутствующей патологии наиболее часто (20,4%) отмечена гематологическая: анемия легкой и средней степени тяжести, кардиологическая: артериальная гипертензия в 18,5%. Эндокринную патологию в виде гипотиреоза имели 11% женщин, ожирение было у 18,5%, а избыточная масса тела у 7,4%. Учитывая анализ данных анамнеза и данные литературы, можно отнести, что к факторам риска развития цервикальной недостаточности относится: анемия, а также ожирение и избыточная масса тела.

Истмико-цервикальная недостаточность в большинстве случаев развилась в сроке более 20 недель и была диагностирована у 39 беременных (72,2%), в I группе в 81,8% случаев ($n = 9$), во II у 18 пациенток (85,7%) и в III группе в 54,6% случаев ($n = 12$).

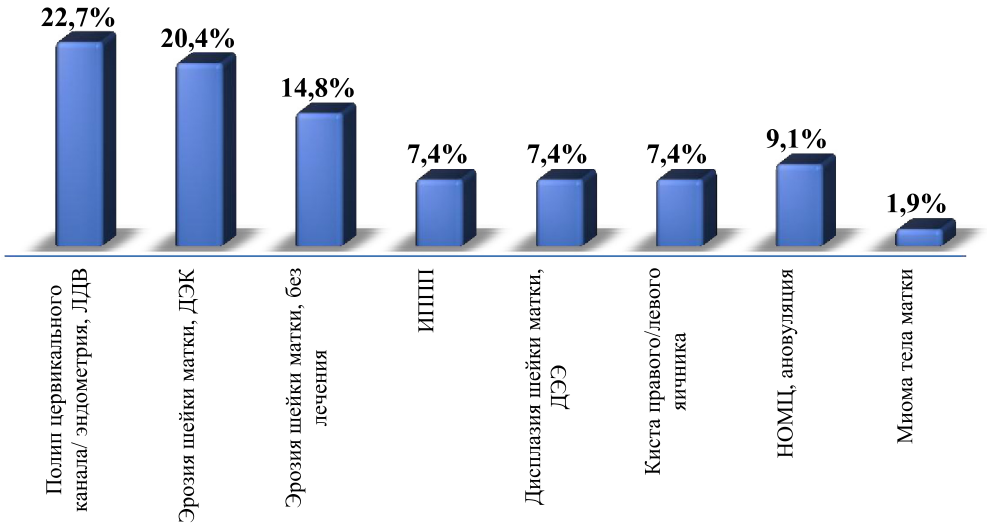

Рис. 1. Особенности гинекологического анамнеза у обследованных пациенток

Исходы беременности и родов у пациенток с ИЦН

Показатель	I группа (n = 11)	II группа (n = 21)	III группа (n = 22)
Частота ПР, % (абс.)	36,4 % (4)	33,4 (7)	8,1 % (4)
Частота очень ранних ПР, % (абс.)	18,2 % (2)	4,8 % (1)	4,5 % (1)
Частота ранних ПР, % (абс.)	0 % (0)	14,3 % (3)	0 % (0)
Частота срочных родов, % (абс.)	63,6 % (7)	66,6 % (14)	81,9 % (18)

Согласно результатам проведенного исследования течение беременности в I группе статистически значимо осложнилось хориоамнионитом в 9,1 % случаев и ангидрамнионом в 4,5 %, вероятной причиной являлась неадекватная коррекция ИЦН (p = 0,05). Такие осложнения, как дородовое и ранее излитие околоплодных вод, были основными в исследуемых группах, но статистической разницы в частоте возникновения в группах не выявлено.

Все беременности закончились родами живыми новорожденными, однако четверо родились с массой менее 1000 г, из них двое новорожденных были среди пациенток I группы и по одному случаю во II и в III группах.

Наиболее эффективная коррекция оказалась среди пациенток III группы, эффективность коррекции отдельно с помощью пессария или серкляжа была сопоставима.

Наибольший процент родов через естественные родовые пути выявлен среди пациенток I группы, однако высокий процент кесарева сечения 38,1 % и 50,0 % во II и III группах в основном обусловлен следующими показаниями: прогрессирование хронической внутриутробной гипоксии плода, тяжелая преэклампсия, а также рубцовая деформация шейки матки и наличие 2 рубцов на матке и более после предыдущих операций кесарево сечение, что являлось показанием для планового оперативного родоразрешения. Исходя из этого, по методу родоразрешения мы не можем оценивать эффективность коррекции истмико-цервикальной недостаточности, так как показаниями для оперативного родоразрешения явились не связанные с коррекцией осложнения.

Как правило, современные методы коррекции ИЦН направлены на механическое усиление запирательной функции эндоцервикса и используются на фоне выраженной клинической картины или развившегося осложнения. По данным литературы, установка разгружающего акушерского пессария в I–II триместре предотвращает прогрессирование цервикальной недостаточности, и эффективность метода достигает 70–80 % [2; 5]. Хирургическая коррекция наложением циркулярного шва на шейку матки способствует пролонгированию беременности до 60 % [2]. Как мы видим, результаты нашего исследования относительно данных методов соответствуют данным литературы, однако наиболее эффективным методом является комбинированный метод коррекции ИЦН.

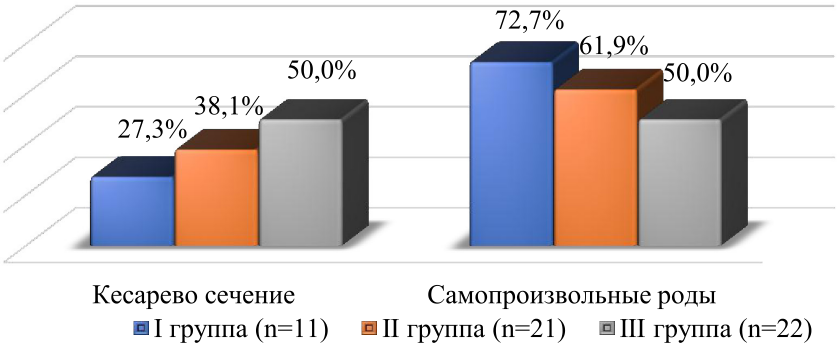

Рис. 2. Метод родоразрешения в исследуемых группах

Выводы

1. Для пациенток с ИЦН характерно наличие таких факторов риска, как патология шейки матки, преимущественно после оперативного лечения, неоднократные внутриматочные вмешательства, а также многократные аборты в анамнезе.

2. Наиболее эффективным методом, по полученным нами результатам, является комбинированный метод коррекции ИЦН – сочетание акушерского серкляжа и разгружающего пессария.

Наше исследование подтверждает, что данная патология достаточно не изучена и требует более детального и длительного изучения комбинированных методов коррекции. Выбор метода коррекции весьма сложен, так как определяется многими данными: анамнезом, цервикометрией, сроком гестации, опытом врача и др. Поэтому тактика ведения пациенток с ИЦН всегда должна оставаться индивидуальной и обоснованной, что позволит достичь благоприятного результата.

Список литературы

1. Астраханцева М.М., Бреусенко Л.Е., Лебедев Е.В., Плеханова Е.Р., Савельева Г.М., Шалина Р.И. Истмико-цервикальная недостаточность. Диагностика и коррекция // Российский вестник акушера-гинеколога. 2016. Т. 16. № 2. С. 83–88.

2. Беспалова О.Н., Саргсян Г.С. Выбор метода коррекции истмико-цервикальной недостаточности // Журнал акушерства и женских болезней. 2017. Т. 66. № 3. С. 157–168.

3. Vink J., Feltovich H. Cervical etiology of spontaneous preterm birth. Semin Fetal Neonatal Med. 2016 Apr. Vol. 21(2). P. 106–112. DOI: 10.1016/j.siny.2015.12.009.

4. Sentilhes L., Senat M.V., Ancel P.Y, Azria E., Benoist G., Blanc J., Brabant G., Bretelle F., Brun S., Doret M., Ducroux-Schouwey C., Evrard A., Kayem G., Maisonneuve E., Marcellin L., Marret S., Mottet N., Paysant S., Riethmuller D., Rozenberg P. Schmitz T., Torchin H., Langer B. Prevention of spontaneous preterm birth: Guidelines for clinical practice from the French College of Gynaecologists and Obstetricians (CNGOF). Eur J Obstet Gynecol Reprod Biol. 2017 Mar. Vol. 210. P. 217–224. DOI: 10.1016/j.ejogrb.2016.12.035.

5. Доброхотова Ю.Э., Боровкова Е.И., Залесская С.А., Нагайцева Е.А., Раба Д.П. Диагностика и тактика ведения пациенток с истмико-цервикальной недостаточностью // Гинекология. 2018. Т. 20. № 2. С. 41–45.

6. Adi L. Tarca, Fitzgerald W., Chaemsaithong P., Zhonghui Xu, Sonia S. Hassan, Grivel J-C., Gomez-Lopez N., Panaitescu B., Pacora P., Maymon E., Erez O., Margolis L., Romero R. The cytokine network in women with an asymptomatic short cervix and the risk of preterm delivery. Am. J. Reprod. Immunol. 2017 Sep. Vol. 78 (3). DOI: 10.1111/aji.12686.

7. Miller E.S., Sakowicz A., Grobman W.A. The association between cervical dysplasia, a short cervix, and preterm birth. Am. J. Obstet Gynecol. 2015. Vol. 213. P. 543. DOI: 10.1016/j.ajog.2015.06.036.

8. Romero R., Miranda J., Chaiworapongsa T., Chaemsaithong P., Gotsch F., Dong Z., Ahmed A., Yoon B.H., Sonia S. Hassan, Chong J.K., Korzeniewski S. J., Yeo L., Kim Y. M. Sterile intra-amniotic inflammation in asymptomatic patients with a sonographic short cervix: prevalence and clinical significance. J. Matern Fetal Neonatal Med. 2015 Jul. Vol. 28(11). P. 1343–1359. DOI: 10.3109/14767058.2014.954243.

9. Koullali B., Westervelt A.R., Myers K.M., House M.D. Prevention of preterm birth: Novel Interventions for the cervix. Semin Perinatol. 2017 Dec. Vol. 41(8). P. 505–510. DOI: 10.1053/j.semperi.2017.08.009.

10. Brown R., Gagnon R., Delisle M-F. Cervical insufficiency and cervical cerclage. SOGC Clinical Practice Guidelines. Obstet Gynaecol Can. 2013. Vol. 35(12). P. 1115–1127. DOI: 10.1016/S1701-2163(15)30764-7.

11. Лосева О.И., Прохорович Т.И., Гайдуков С.Н. Современные подходы к ведению беременных женщин с истмико-цервикальной недостаточностью // Журнал научных статей Здоровье и образование в XXI веке. 2018. Т. 20. № 1. С. 99–102.

12. Conde-Agudelo A., Romero R. Vaginal progesterone to prevent preterm birth in pregnant women with a sonographic short cervix: clinical and public health implications. Am. J. Obstet Gynecol. 2016. Vol. 214. P. 235–242. DOI: 10.1016/j.ajog.2015.09.102.

13. Семенова Т.В., Беспалова О.Н., Балдин А.В. Нехирургическая коррекция истмико-цервикальной недостаточности при одноплодной беременности // Журнал акушерства и женских болезней. 2017. Т. 66. № S. С. 73–74.

14. Ishioka S., Kim M., Mizugaki Y., Kon S., Isoyama K., Mizuuchi M., Morishita M., Baba T., Sekiya T., Saito T. Transabdominal cerclage (TAC) for patients with ultra-short uterine cervix after uterine cervix surgery and its impact on pregnancy. J. Obstet Gynaecol Res. 2018 Jan. Vol. 44(1). P. 61–66. DOI: 10.1111/jog.13487.

15. Katarzyna K.-K., Dorota Bomba-Opon, Zygula A., Kaczynski B., Wegrzyn P., Wielgos M. Adjunctive Pessary Therapy after Emergency Cervical Cerclage for Cervical Insufficiency with Protruding Fetal Membranes in the Second Trimester of Pregnancy: A Novel Modification of Treatment. Biomed Res Int. 2015; 2015: 185371. DOI: 10.1155/2015/185371.